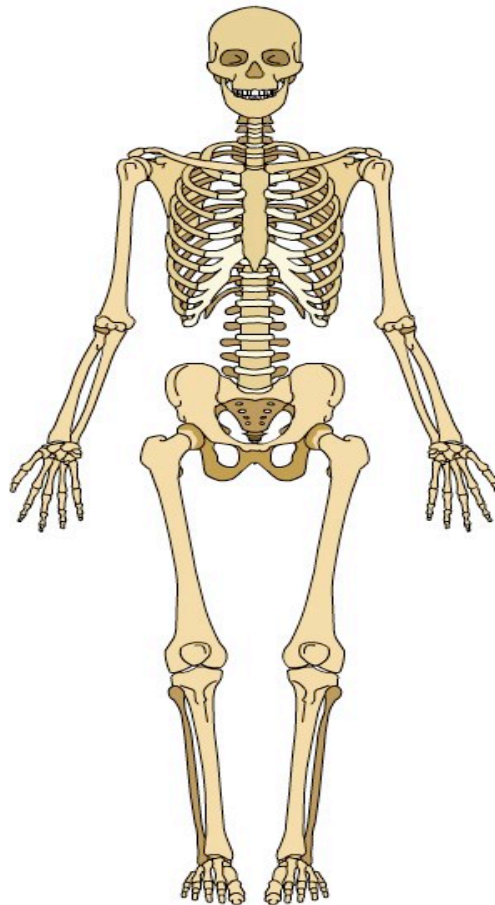


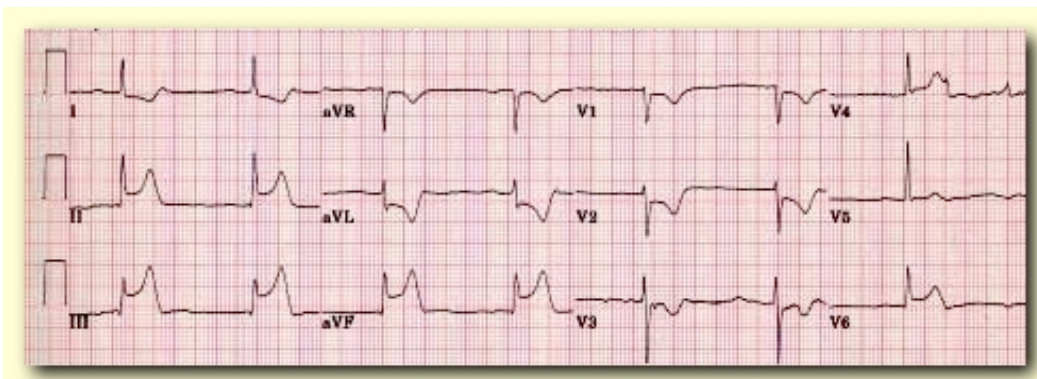
Exercices préparatoires

1. Pourquoi faut-il raser les poils avant l'application des électrodes ?

2. Indiquer quels sont les repères anatomiques pour positionner V1, V4, RL, LL, RA et LA ?



3. Indiquer la zone ou territoire de l'infarctus ?



- Le territoire affecté est : _____

4. Dans combien de dérivations anatomiquement contiguës doit-on avoir une élévation du segment ST de 1 mm pour identifier un IAMEST?

_____.

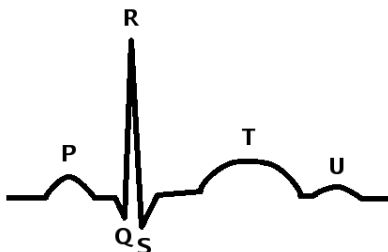
5. Nommer deux consignes à indiquer au patient avant de faire la saisie de l'ECG 12D?

_____.

6. Suite à un ECG en 12 dérivations, dans quelle (s) situation (s) devez-vous appliquer les électrodes de défibrillation à titre préventif et pourquoi ?

_____.

7. Indiquer le point J ?



8. Après avoir effectué un 12D sur votre patient, l'interprétation du MDSA vous mentionne *** IM Aigu *** Quel sera votre prochain geste a effectué ?

- a) Évacuation immédiate
- b) Refaire un 2iem 12D pour confirmer le IM Aigu
- c) Installer les électrodes de défibrillation

9. Quelle est la meilleure position pour faire un ECG 12D?

10. Nommez trois causes possibles d'artéfact?

- _____
- _____
- _____